

Cas clinique

**Service d'oncologie médicale
CLCC d'Oran**

**S.Zeroual
B.Larbaoui**

Observation

- Homme
- 56ans
- Alcoolisme (1,5 L/ jr)
- VHC et VHB
- Foie Cirrhotique
- AFP : 500 ng/ml

- IRM Hépatique : +
- Biopsie Hépatique: CHC
- TDM TAP: M1

- Encéphalopathie : Absente
- Ascite : Absente
- Alb : 36
- BT: 40
- TP : 60

Classification de CHILD-PUGH

	1 POINT	2 POINTS	3 POINTS
Encephalopathie	ABS	CONFUSION	COMA
Ascite	ABS	MODEREE	ABONDANTE
Albuminémie g/l	>35	28 à 35	<28
Taux de Quick	>50%	40 à 50%	< 40%
Bilirubinémie µmol/l	< 35	35 à 50	> 50

CHILD A : 5 à 6 points; CHILD B: 7 à 9 points; CHILD C: 10 à 15 points

- **2 scores clinico-biologiques majeurs**
 - L'OMS
 - Le Child Pugh
- **Classification BCLC**
 - recommandée par les sociétés savantes

Décision thérapeutique

Tumeur

- Extension
- Localisation

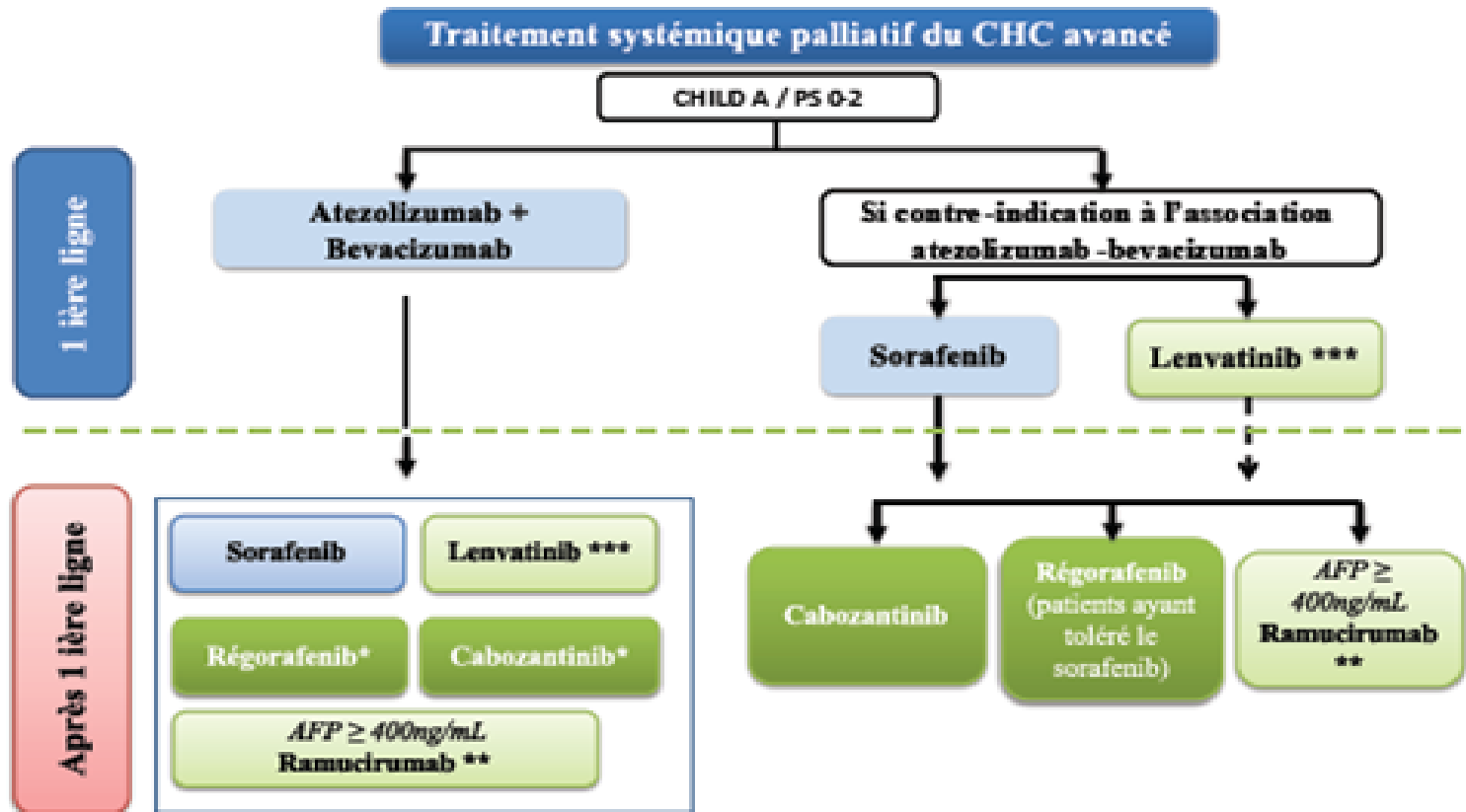
Malade

- Etat général
- Comorbidités

Foie

- Fibrose
- fonction Hépatique
- HTP

CAT



* Libellé d'AMM: traitement après échec du sorafenib

** Pas d'AMM dans l'indication CHC en France

*** Pas de remboursement dans l'indication CHC en France